

# Hiperoxaluria

Folleto informativo para pacientes con hiperoxaluria primaria



*Prof. Dr. Bernd Hoppe &  
Dra. Cristina Martin Higuera*

## Imprint

Una producción de  
PH&HP team



### Autores:

Prof. Dr. Bernd Hoppe & Dra. Cristina Martin-Higueras  
PHHP c/o Centro Alemán de Hiperocalcemia  
Im Mühlenbach 2 b, D-53127 Bonn, Alemania

### Diseño e Ilustración:

Gipfelgold Werbeagentur GmbH,  
Bonn, Alemania  
[www.gipfelgold.de](http://www.gipfelgold.de)



### Patrocinado por:

Novo Nordisk



# Tabla de contenidos

<b>1.</b>	<b>Introducción</b> .....	4
<b>2.</b>	<b>Hiperoxaluria Primaria (y secundaria)</b> .....	5
2.1.	Hiperoxaluria primaria .....	9
2.2.	Hiperoxaluria secundaria .....	15
<b>3.</b>	<b>Investigación diagnóstica</b> .....	16
3.1.	Pruebas de orina y sangre .....	17
3.1.1.	Orina.....	17
3.1.2.	Plasma (sangre) .....	19
3.1.3.	Saturación de oxalato cálcico en orina y sangre .....	20
3.2.	Biopsia hepática .....	20
3.3.	Análisis genético .....	20
3.4.	Diagnóstico prenatal .....	21
<b>4.</b>	<b>Tratamiento</b> .....	22
4.1.	Profilaxis.....	23
4.1.1.	General.....	23
4.1.2.	Piridoxina = vitamina B <sub>6</sub> .....	25
4.1.3.	Medicación con citrato alcalino .....	25
4.1.4.	Otros inhibidores de la cristalización de oxalato cálcico .....	26
4.1.5.	Terapias nuevas y futuras .....	26
4.2.	Extracción de cálculos renales .....	31
4.3.	Diálisis .....	33
4.4.	Trasplante .....	34
4.5.	Conclusión .....	34
4.6.	Grupos de apoyo, centros .....	35
	<b>Glosario</b> .....	36

# 1

# Introducción

Esperamos que este folleto, en su tercera edición, ofrezca a los pacientes, padres y otros cuidadores la posibilidad de aprender, con términos y explicaciones más o menos sencillas, una enfermedad ultra rara llamada HIPEROXALURIA PRIMARIA.

Esta última versión se ha actualizado con la información más reciente en cuanto a diagnóstico y tratamientos, incluyendo las nuevas opciones terapéuticas, así como las futuras.

Deseamos haber proporcionado la información adecuada. Sin embargo, si surgen preguntas o comentarios, puede ponerse en contacto con nosotros al correo electrónico [info@phhp-team.net](mailto:info@phhp-team.net)

Esperamos que disfrute la lectura.

En Bonn, a noviembre de 2023,

*Cristina Martin-Higuera & Bernd Hoppe*

# 2

## Hiperoxaluria Primaria (y secundaria)

## 2. Hiperoxaluria Primaria (y secundaria)

La hiperoxaluria se define como una excreción elevada de ácido oxálico u oxalato a través de la orina. Es uno de los principales factores de riesgo de cálculos renales (=urolitiasis) recurrentes (figura 1a), y de la calcificación progresiva de los riñones (=nefrocalcinosis → depósito de cristales de oxalato cálcico en el tejido renal, figura 1b).

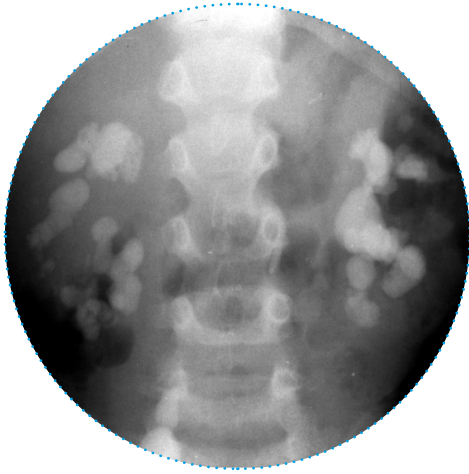
**Hiperoxaluria =  
riesgo elevado de formación de cálculos renales y/o nefrocalcinosis**

El ácido oxálico es un producto final del metabolismo, esto quiere decir, que ya no es necesario para ningún otro proceso metabólico y, como consecuencia, debe ser eliminado principalmente por los riñones. Con el aumento de la excreción, el ácido oxálico en la orina está cada vez más unido al calcio. Esto da lugar a pequeños cristales de oxalato de calcio (CaOx) al principio, que en realidad se excretan con un volumen suficiente de orina sin ningún problema. En última instancia, sin embargo, con un bajo volumen de orina o con una excreción excesivamente alta de oxalato, se produce la formación de cristales más grandes como base para la formación de los cálculos renales y de la calcificación de los riñones.

Aproximadamente, del 10 al 15% de la población adulta tiene al menos un episodio de expulsión de un cálculo renal en su vida. Los cálculos renales son más raros en niños y adolescentes, pero pueden ocurrir a cualquier edad, incluso en la infancia, y la prevalencia está aumentando. El oxalato de calcio es el componente más común de los cálculos renales (75%). Sin embargo, con frecuencia los pacientes no consultan específicamente por la expulsión para obtener una explicación del paso de un cálculo renal, sino más bien debido a otros síntomas dominantes:

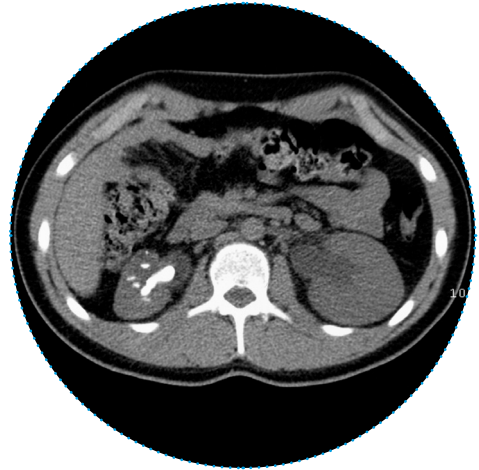
- Sangre (glóbulos rojos) en orina (hematuria).
- Dolor al orinar.
- Sospecha de infección del tracto urinario.
- Hallazgos patológicos en una ecografía renal o de las vías urinarias.

## Hiperoxaluria

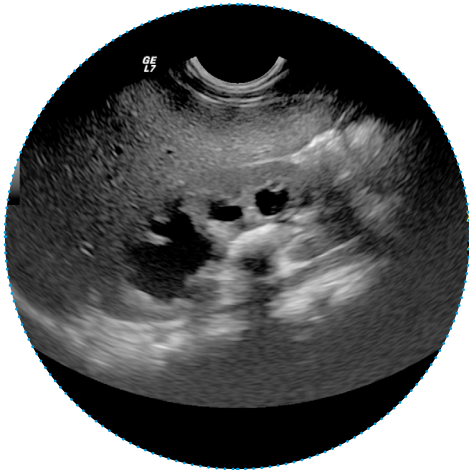


**Figura 1a:** Múltiples cálculos renales en una imagen abdominal por rayos X, o

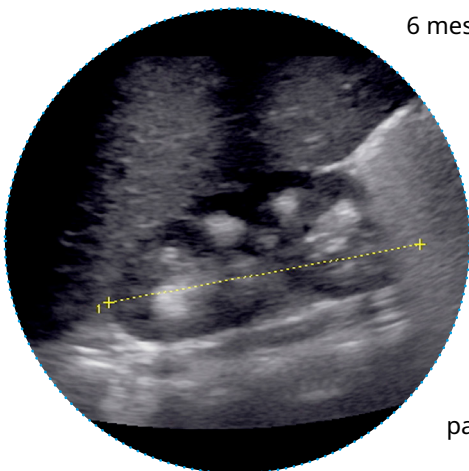
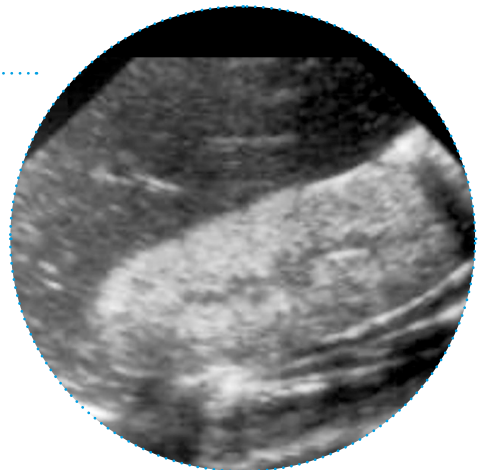
Tomografía computarizada de pacientes que sufren hiperoxaluria primaria tipo 1 (HOP I), y



Cálculos renales obstructivos en un paciente que sufre HOP tipo III, como se muestra en la imagen ecográfica.



**Figura 1b:** La imagen ecográfica muestra una calcificación severa y difusa del riñón en un paciente de 6 meses que sufre de HOP I y fallo renal agudo.

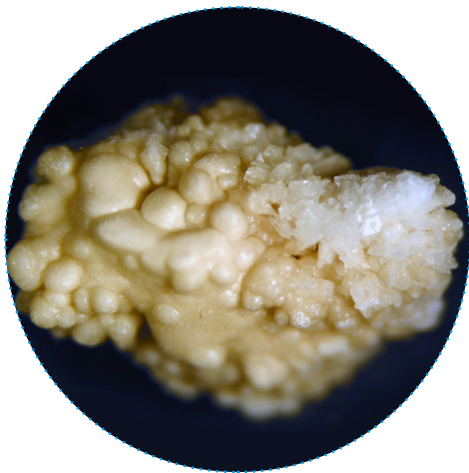

**Figura 1c:** Nefrocalcinosis medular de grado III en un paciente de 4 años que padece HOP I.

## Hiperoxaluria



**Figura 2:** Primer cálculo renal típico en un paciente con hiperoxaluria primaria, tipo I (arriba) o tipo III (abajo).



- Apariencia brillante
- Bajo contenido en materia orgánica
- Sin estructura central o en el borde
- Poroso, a menudo con cristales grandes
- A veces, cristales grandes con una estructura fina de capas

**¿Qué causa la excreción elevada de oxalato en orina?  
Aquí se distinguen las hiperoxalurias primarias  
(congénitas) y secundarias (adquiridas).**



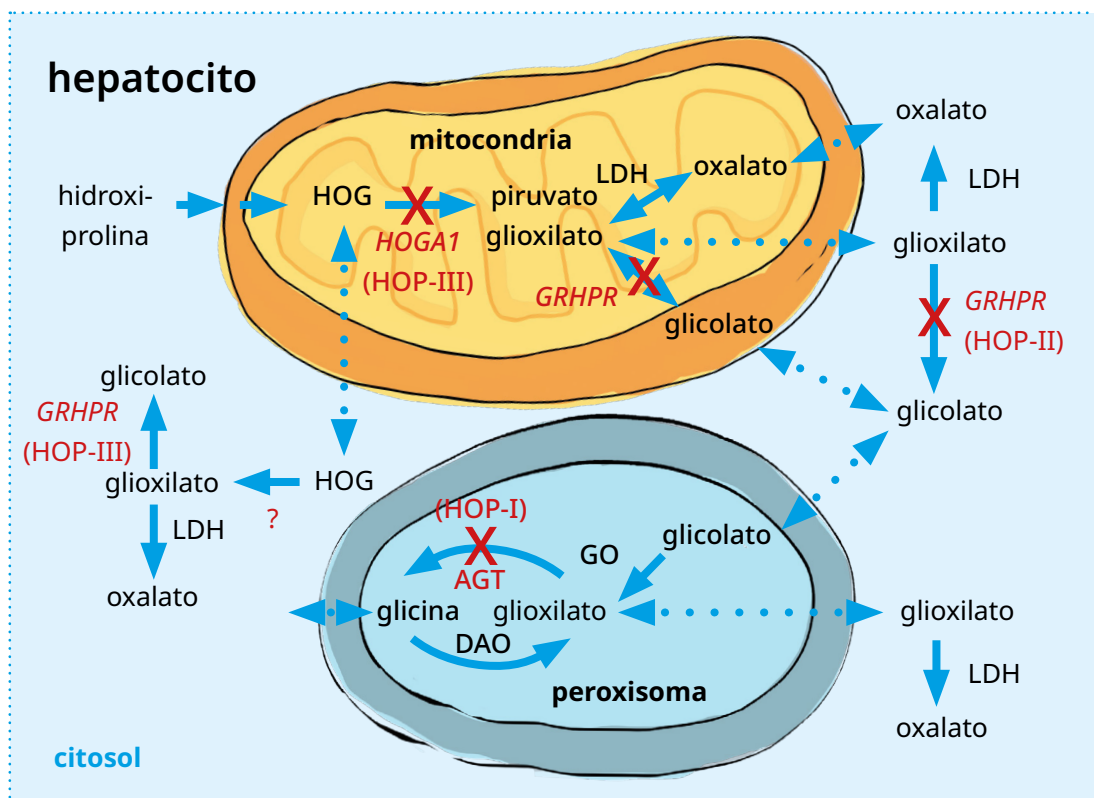
## 2.1. Hiperoxaluria Primaria

Los tres tipos de hiperoxaluria primaria (HOP) son enfermedades metabólicas del hígado, extremadamente raras, en las que el oxalato se produce en altas cantidades debido a tres defectos enzimáticos distintos. En Alemania, por ejemplo, se conocen alrededor de 250 pacientes con alguno de los tres tipos de HOP. Se estima que a nivel mundial la incidencia es de 1 a 3 pacientes por cada millón de habitantes de un país. Sin embargo, los estudios genómicos muestran que, probablemente, hay más pacientes afectados de los que conocemos y, por lo tanto, es probable que la enfermedad esté infradiagnosticada. Esto se ve respaldado por el hecho de que un número cada vez mayor de pacientes adultos son diagnosticados sólo en caso de insuficiencia renal, o incluso después de un trasplante de riñón aislado sin éxito. Acaba de iniciarse un cribado neonatal en Alemania, que proporcionará datos sobre la verdadera prevalencia de la enfermedad. Como se ha mencionado, se distinguen tres formas de hiperoxaluria primaria (HOP) además de la secundaria. Las hiperoxalurias primarias tipo I-III son enfermedades hereditarias autosómicas y recesivas (Tabla 1). Autosómico recesivo significa que el paciente debe haber heredado mutaciones en un gen específico en el componente cromosómico tanto de la madre como del padre para estar afectado. Los padres no se ven afectados por la enfermedad, ya que tienen un gen sano y otro mutado. Los cromosomas son estructuras que contienen genes y, por lo tanto, llevan nuestra información genética. Como resultado, los tres defectos enzimáticos en la hiperoxaluria primaria dan lugar a una cantidad excesiva de oxalato producido por el hígado. El oxalato para el cuerpo humano es un residuo que se elimina por la orina, mientras que, por ejemplo, para algunas bacterias que pueblan el tracto intestinal (*Oxalobacter formigenes*), el oxalato es la principal fuente de energía.

**Tabla 1:** Hiperoxaluria primaria, gen y producto génico, así como una breve descripción de los síntomas y la frecuencia. UL = urolitiasis (cálculos urinarios), NC = nefrocalcinosis (calcificación de los riñones), VB<sub>6</sub> = vitamina B<sub>6</sub>, Ox = oxalato, HOG = 4-hidroxi-glutamato, DHG = 2,4-dihidroxioglutarato, 4OHGlu = 4-hidroxiglutamato, ERC = enfermedad renal crónica, ERT = enfermedad renal terminal.

Tipo	Gen/producto génico/Locus	Clínica
<b>HOP I</b>	<b>AGXT</b> Alanina glioxilato aminotransferasa (AGT) 2q37.3	TIPO MÁS COMÚN (70-80%) UL recurrente y/o NC masiva en orina/plasma: Ox + glicolato. Trasplante: hepatorenal, o renal aislado en pacientes sensibles a VB <sub>6</sub> .
<b>HOP II</b>	<b>GRHPR</b> Glioxilato reductasa/hidroxipiruvato reductasa (GRHPR) 9q11	MENOS COMÚN (< 10%) UL recurrente, NC discreta en orina/plasma: Ox + ácido glicérico. Trasplante: renal aislado, o hepatorenal en casos graves.
<b>HOP III</b>	<b>HOGA1</b> 4-hidroxi-2-oxo-glutarato aldolasa tipo 1 ( <i>HOGA1</i> ) 10q24.2	NÚMEROS CRECIENTES (> 10%) UL recurrente, NC en un 10 % Orina/plasma: Ox + HOG/DHG/4OHGlu ERC en > 20 % de los pacientes, ERT en algunos casos. Trasplante: ?

## Hiperoxaluria



**Figura 3:** Reacciones claves del metabolismo del glioxilato en las células hepáticas humanas. X indica el defecto enzimático en la HOP I, alanina: glioxilato aminotransferasa (AGT), en la HOP II, glioxilato reductasa/hidroxipiruvato reductasa (*GRHPR*), y 4-hidroxi-2-oxo-glutarato aldolasa 1 (*HOGA1*) en la HOP III. Glicolato oxidasa (GO), D-amino-oxidasa (DAO), lactato deshidrogenasa A (LDHA) [modificado según Hoppe, Nephrologie 2015].

La hiperoxaluria y la excreción elevada de ácido glicólico en la HOP I es causada por la ausencia, o falta de actividad (Figura 3), o por una localización errónea de la enzima alanina glioxilato aminotransferasa (AGT, gen *AGXT*, en el cromosoma 2q37.3). La AGT suele estar presente en los peroxisomas del hígado (**enzima** = proteína, que provoca una reacción química, **peroxisoma** = orgánulo en las células del hígado con función de detoxificación), excepto cuando se localiza erróneamente en las mitocondrias (= motor de la célula), donde no puede cumplir su función.

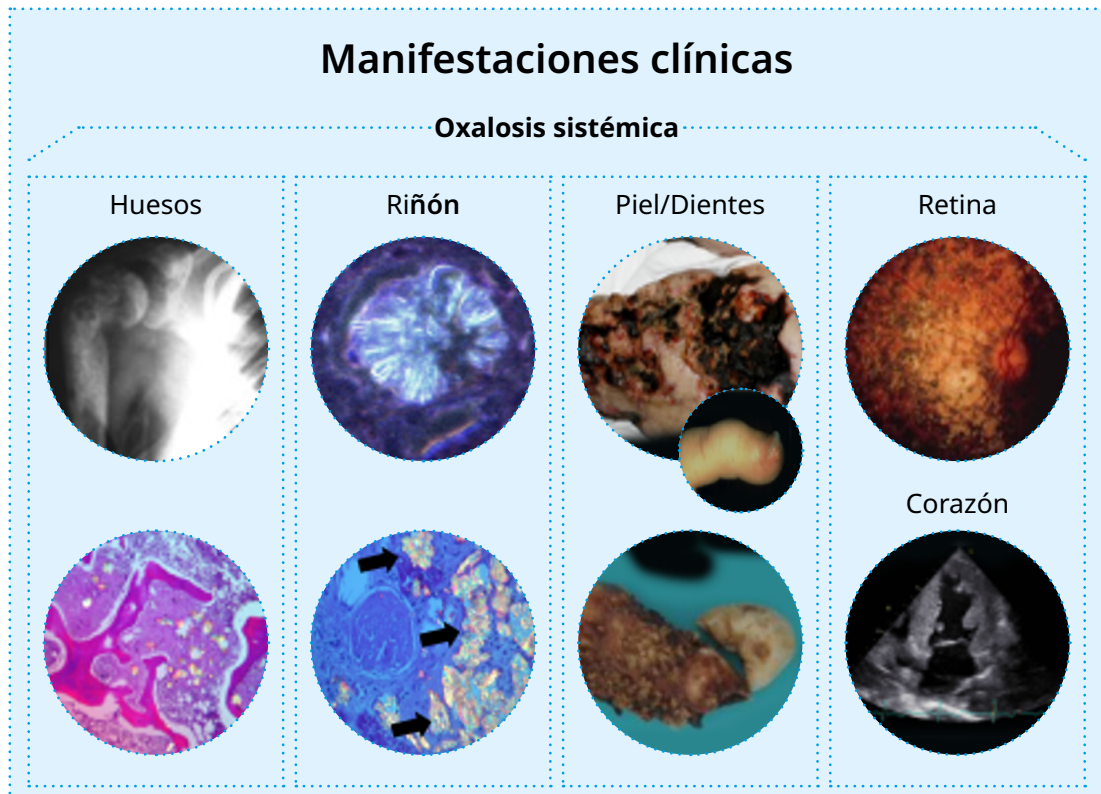En la HOP II, una actividad reducida de la enzima glioxilato reductasa produce hiperoxaluria y el aumento de la excreción urinaria de ácido L-glicérico (gen *GRHPR* en el cromosoma 9p11). Desde 2010, se conoce una tercera forma de hiperoxaluria primaria, que se debe a un defecto en el metabolismo mitocondrial de la hidroxiprolina (mitocondria = cuerpos celulares, que pueden ser descritos como el motor de una célula). En la HOP III, la enzima 4-hidroxi-2-oxo-glutarato aldolasa (*HOGA1*) está defectuosa, lo que conduce a una elevada excreción de hidroxioxoglutarato (HOG), dihidroxoglutarato (DHG), y del 4-hidroxi-glutamato (4OHGlu), además de hiperoxaluria (Figura 3).

## Hiperoxaluria

La hiperoxaluria extrema ( $> 1,0 \text{ mmol}/1,73 \text{ m}^2$  de superficie corporal/24 h, excreción normal  $< 0,5 \text{ mmol}/1,73 \text{ m}^2/24 \text{ h}$ ) provoca una formación recurrente de cálculos renales y/o una calcificación progresiva de los riñones (= nefrocalcinosis), lo cual se traduce en un riesgo elevado de daño renal precoz. En muchos pacientes con hiperoxaluria primaria, los riñones fallan prematuramente (= insuficiencia renal) y requieren diálisis. Esto aplica sobre todo a los pacientes que sufren de HOP I, ya que tienen un riesgo de casi el 100 % de insuficiencia renal. En la HOP II, según estudios recientes (Registro de OxalEurope), se presume que hasta el 50 % de estos pacientes desarrollan insuficiencia renal. En la HOP III, estudios más recientes de estos registros de pacientes revelan que alrededor de un 20% de los pacientes muestran una función renal disminuida, y que pueden llegar incluso a enfermedad renal terminal. Los niveles de excreción de oxalato en orina son similares en todos los tipos de HOP, excepto en aquellos pacientes HOP I que responden y están tratados a la vitamina B<sub>6</sub>, los cuales presentan niveles evidentemente más bajos. Los niveles de oxalato en plasma (=oxalemia) son también similares entre los diferentes tipos de HOP, aunque son más bajos en los HOP I que responden a vitamina B<sub>6</sub>. Sin embargo, son necesarios datos de seguimiento a largo plazo en el caso de la HOP III, ya que sólo se dispone de información de unos pocos pacientes adultos hasta ahora.

Hoy en día se asume que no sólo los cálculos renales o la nefrocalcinosis, sino también la alta concentración de oxalato en los túbulos (= estructura renal, la orina primaria producida en la unidad filtrante "glomérulo" se concentra aquí, y las sustancias importantes para el cuerpo son reabsorbidas) es la causa de una rápida insuficiencia renal. En los riñones, la deposición de cristales de oxalato en el tejido renal produce una reacción inflamatoria, que termina en lo que se conoce como fibrosis renal, es decir, una cicatrización de los riñones. También, los frecuentes procedimientos invasivos de eliminación de cálculos renales pueden contribuir a la pérdida de la función renal. Por lo tanto, sólo deben eliminarse los cálculos renales que realmente causan problemas y deben eliminarse mediante técnicas mínimamente invasivas. En caso de insuficiencia renal, el ácido oxálico producido en exceso ya no puede ser eliminado por los riñones y, como consecuencia, los niveles de oxalato y saturación de oxalato de calcio (CaOx) en sangre aumentan drásticamente. Cuando existe una saturación excesiva de oxalato de calcio en la sangre, los cristales de CaOx se depositan, no sólo en el tejido renal, sino en casi todos los órganos, como en el hueso (médula), en el miocardio (corazón) y en la retina (ojo). Este depósito general de oxalato de calcio se llama **oxalosis sistémica** (Figura 4). Si se produce una oxalosis sistémica de este tipo, la hiperoxaluria primaria se convierte en una enfermedad multiorgánica, con alta morbilidad y mortalidad.

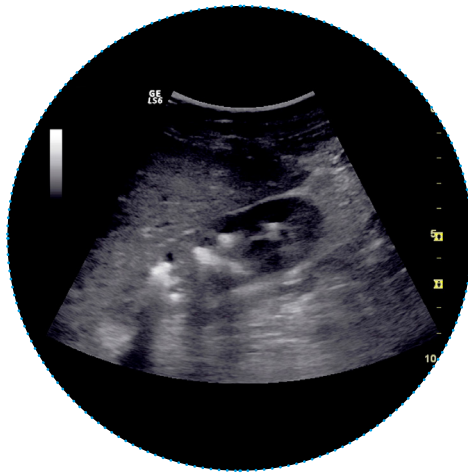
Por lo tanto, se necesita un diagnóstico oportuno y un tratamiento rápido para prevenir la insuficiencia renal temprana y prevenir la oxalosis sistémica que, a menudo, es mortal. Desafortunadamente, el diagnóstico sólo se realiza, con frecuencia, varios años después de la aparición de los primeros síntomas. Además, los últimos datos de los grandes registros de HOP de los Consorcios de Cálculos Renales Raros de EE.UU. y del Consorcio Europeo de Hiperoxaluria (OxalEurope) muestran que una cantidad significativa de pacientes son diagnosticados sólo cuando ya presentan insuficiencia renal, o incluso, sólo después de un trasplante de riñón sin éxito.



**Figura 4:** Oxalosis sistémica = depósito de cristales birrefringentes de oxalato cálcico en todas las partes del cuerpo, como en el hueso (aquí: la articulación del hombro, o en la biopsia de médula ósea), el riñón (en el tejido renal), en la piel o en la raíz dental, así como en la retina y en el corazón (de izquierda-arriba a derecha-abajo).

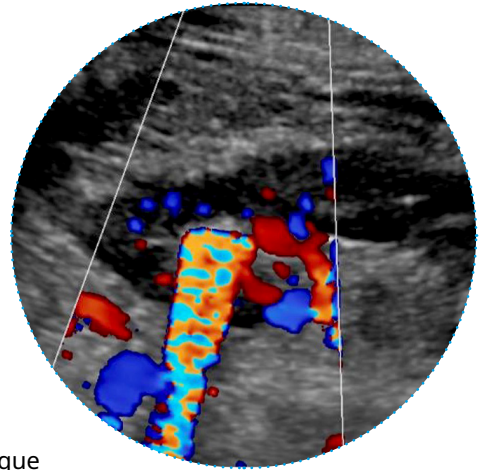
La excreción de oxalato en la orina debe ser determinada siempre que se observe la aparición de un primer cálculo urinario (en pacientes pediátricos), en caso de sospecha de cálculos renales, o cuando la imagen ecográfica o de TC muestran una calcificación de los riñones (Figura 5), así como en caso de hematuria (= sangre en la orina). El oxalato también debe determinarse en la orina de los pacientes con sospecha de infección recurrente del tracto urinario, que son tratados una y otra vez con antibióticos pero sin signos claros de infección, en pacientes con hallazgos anormales en la ecografía renal o del tracto urinario, o en aquéllos con presencia constante de células blancas (leucocitos) y/o rojas en la orina. En caso de haber hiperoxaluria, es absolutamente necesario realizar una evaluación diagnóstica más dirigida.

## Hiperoxaluria

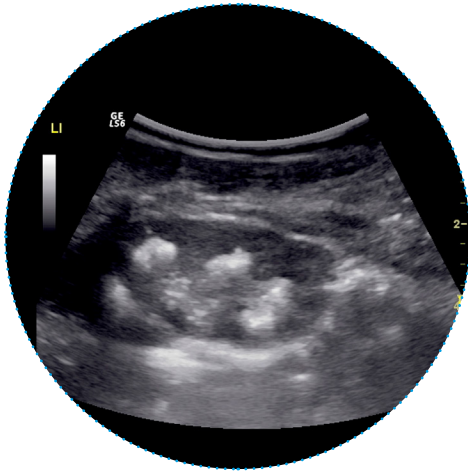


**Figura 5: a)** Imagen ecográfica que muestra un número significativo de cálculos renales, o

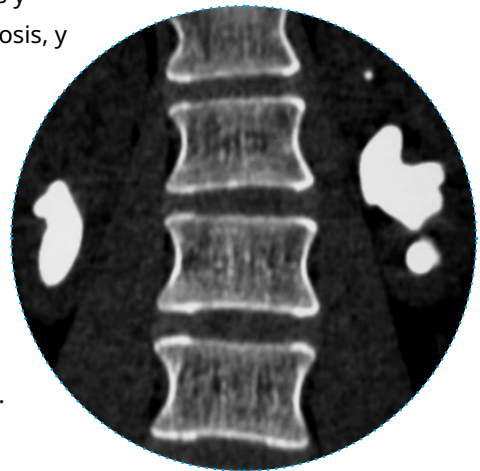
**b)** signo centelleante de un cálculo renal grande,



**c)** imagen ecográfica que muestra diferentes nefrolitiasis y nefrocalcinosis, y



**d)** tomografía computarizada (TC) con cálculo coraliforme en la pelvis renal en ambos lados (o bilateral) en pacientes que sufren HOP I.



El curso clínico de la HOP I es bastante heterogéneo, es decir, la enfermedad difiere en su evolución. Incluso los hermanos con las mismas mutaciones del gen en cuestión (= mutaciones, genotipo) pueden mostrar una progresión de la enfermedad completamente diferente (= fenotipo). La forma infantil de la enfermedad puede ser particularmente dramática (= oxalosis infantil), ya que puede conducir a una insuficiencia renal muy precoz y severa. La enfermedad se diagnostica a menudo a raíz de la formación recurrente de cálculos renales o cuando aparece sangre en la orina continuamente. Una vez más: es absolutamente y extremadamente importante considerar una evaluación adicional de las causas de la enfermedad litiasica en niños con un primer episodio de cálculos renales, y en adultos con cálculos renales recurrentes.

**Un cálculo renal es sólo el síntoma de una enfermedad,  
¡pero no es la enfermedad en sí misma!**

La eliminación de los cálculos renales sintomáticos es bastante simple, pero, a pesar de ello, encontrar la causa es, al final, más importante para el paciente que la seguridad de que el siguiente cálculo también pueda ser eliminado fácilmente. La posibilidad, hoy en día, de eliminar los cálculos de una manera sencilla también puede aplicarse a la hiperoxaluria primaria, pero el paso de cálculos renales será cada vez más frecuente si la enfermedad primaria no se trata, convirtiéndose en una verdadera agonía. Los riñones se dañarán tanto por la elevada excreción de oxalato en la orina como por la eliminación de cálculos. Otro mecanismo importante de lesión renal es la activación permanente de una reacción inflamatoria en los riñones causada por la alta concentración de oxalato en los túbulos renales y, por lo tanto, la absorción de oxalato en el tejido renal.

Si la enfermedad se deja sin tratamiento específico, puede progresar rápidamente a insuficiencia renal. Esto se refiere especialmente a los pacientes que sufren de HOP I, y en menor medida para los otros tipos de HOP. Sin embargo, ahora ya sabemos que los pacientes con HOP III pueden desarrollar insuficiencia renal. Una simple pérdida significativa de líquido, como durante un episodio de diarrea, puede llevar a un deterioro obvio de la función renal. Esto significa que, por ejemplo, en caso de deshidratación o pérdida de líquido, los pacientes que sufren de hiperoxaluria primaria deben recibir sueroterapia intravenosa continua antes que otros pacientes. Cuando el paciente viaje al extranjero, debe llevar consigo un certificado en el que conste el diagnóstico y en el que se describa claramente cómo se tratarán los posibles problemas. ([http://ph-europe.net/images/karte\\_1sp.pdf](http://ph-europe.net/images/karte_1sp.pdf)).

Hay que tener presente que, incluso un tratamiento temprano y adecuado, no significa que el paciente esté exento de riesgo de desarrollar insuficiencia renal. El problema con la insuficiencia renal es que ninguna forma de terapia de reemplazo renal (= diálisis) puede eliminar cantidades adecuadas de oxalato del cuerpo. Por ende, cada vez más cristales de oxalato cálcico se depositan en cualquier parte del cuerpo, causando la oxalosis sistémica (= calcificación en todas las partes posibles del organismo) (ver Figura 4). Como consecuencia, el trasplante debe ser considerado lo antes posible dado que éste debería minimizar el efecto de la oxalosis sistémica. Cuanto más larga sea la duración del tiempo de diálisis antes del trasplante, peor será el pronóstico incluso después del trasplante (por ejemplo, puede observarse fallo renal del trasplante cuando se produce una calcificación del riñón trasplantado).

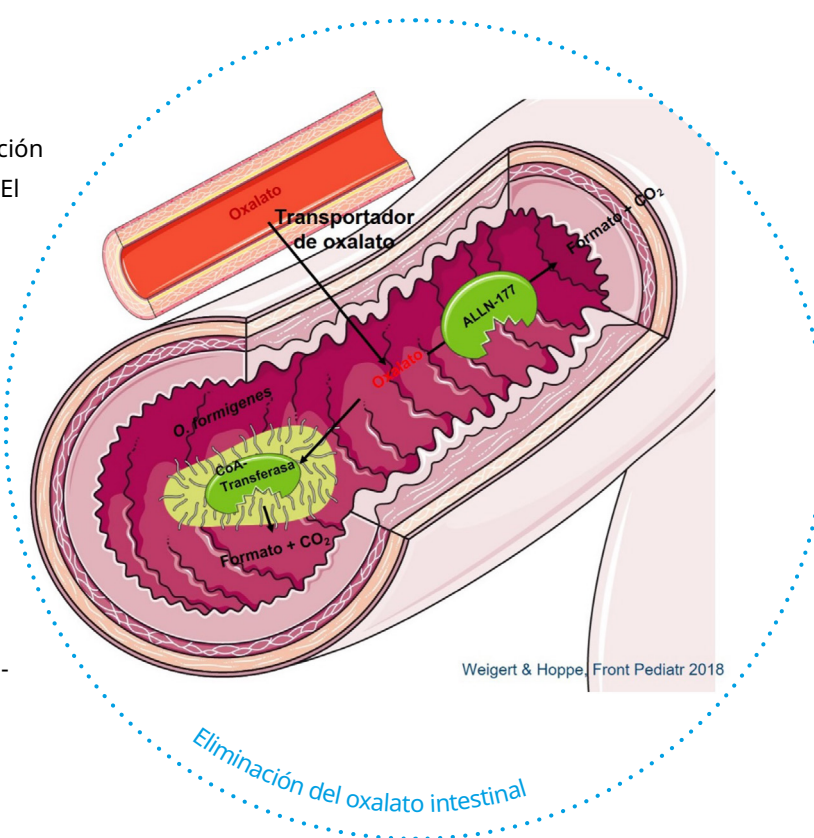
## 2.2. Hiperoxaluria Secundaria

Se dice que la hiperoxaluria es menos grave en las formas secundarias, aunque en estos casos se pueden alcanzar valores de  $> 1.0 \text{ mmol}/1.73 \text{ m}^2$  de superficie corporal/día y, por lo tanto, provocar una formación recurrente de cálculos renales o una calcificación creciente en los riñones. La hiperoxaluria secundaria es causada por una mayor absorción de oxalato en el intestino (entérica, como es el caso de enfermedades inflamatorias crónicas del intestino) o por una ingesta excesiva de oxalato de los alimentos (dietética).

A menudo se produce en enfermedades intestinales crónicas, especialmente en pacientes que sufren de la enfermedad de Crohn o en pacientes después de una cirugía intestinal (resección ileocecal). Aquí, el calcio se une a los ácidos grasos en lugar de al oxalato, por lo que hay una mayor cantidad de ácido oxálico libre que luego se absorbe. Una administración regular de antibióticos también puede conducir a una falta de bacterias intestinales que degradan el oxalato (por ejemplo, *Oxalobacter formigenes*), y, por lo tanto, puede causar alteraciones de la flora intestinal con una mayor absorción de oxalato. Una prueba de absorción de oxalato mediante un isótopo estable ( $[^{13}\text{C}_2]$  oxalato), así como un análisis de la microbiota en muestra de heces pueden proporcionar información adicional sobre la naturaleza de la hiperoxaluria secundaria. Sin embargo, es más sencillo la comparación mediante el examen repetido de muestras de orina de 24 horas en condiciones de dietas diferentes (alimentos ordinarios, alimentos con bajo contenido de oxalato y alimentos ricos en oxalato), pero siempre con la misma cantidad de orina habitual. Esto permite distinguir bien, y de forma especialmente sencilla, entre hiperoxaluria primaria y secundaria de forma ambulatoria.

Para más información  
visite [www.EH-europe.net](http://www.EH-europe.net)

**Figura 6:** Posible ingesta y eliminación de oxalato en el tracto intestinal. El oxalato alimenticio no ligado puede ser absorbido por los transportadores de oxalato en la circulación sanguínea y, luego, tiene que ser eliminado por los riñones. También, puede ser degradado por bacterias que degradan el oxalato en el tracto intestinal, lo que puede ser la base de posibles opciones terapéuticas, como la administración oral de bacterias con enzimas que degradan el oxalato.



# 3

## Investigación diagnóstica



## 3. Investigación diagnóstica

El diagnóstico de la hiperoxaluria primaria es sumamente necesario que se realice tan pronto como sea posible, para poder comenzar tempranamente con una terapia adecuada. La investigación diagnóstica incluye, en particular, análisis de orina y sangre.

### 3.1. Pruebas de orina y sangre

#### 3.1.1. Orina

El diagnóstico adecuado de un paciente con cualquier tipo de hiperoxaluria primaria requiere el análisis de la excreción urinaria de ácido oxálico, así como de ácido glicólico en HOP I, ácido L-glicérico en HOP II, e hidroxioxoglutarato (HOG), dihidroxiglutarato (DHG) y 4-hidroxiglutamato (4OHGlu) en caso de sospecha de HOP III. Todo esto se puede determinar de forma simultánea y rutinaria mediante cromatografía iónica/espectrometría de masas, u otros métodos. El oxalato también puede medirse con un método enzimático (oxalato oxidasa, Sigma-Kit®). Un análisis de orina correcto sólo será posible si la muestra de orina o de plasma ha sido acidificada y conservada con ácido clorhídrico antes del análisis (existen diferentes métodos de conservación de muestras de sangre en los distintos laboratorios). También se pueden analizar las muestras de orina aislada, que suele ser la única posibilidad en neonatos o niños/as muy pequeños/as. En estos casos, se deben recoger y analizar más de una muestra aislada. Además del oxalato (y otras sustancias del metabolismo del glioxilato), también se determina la excreción de creatinina en orina y se calcula la relación oxalato/creatinina, que luego se compara con los valores normales según la edad (ver tabla 2). Los bebés prematuros, y los que nacen a término, pueden presentar valores normales elevados (los cocientes son más altos en los lactantes alimentados con leche de fórmula que con la leche materna), lo cual debe tenerse en cuenta a la hora de interpretar los resultados.

Posteriormente, en, al menos, 2-3 muestras de orina de 24 horas, debe realizarse el análisis de metabolitos relacionados con la HOP, así como de otras sustancias que promueven y previenen la formación de piedras (bajo diferentes dietas, alimentos normales, con bajo contenido de oxalato y ricos en oxalato). Esto es necesario para conocer los niveles basales de cada parámetro, ya que la excreción de oxalato puede fluctuar incluso en los pacientes HOP. Además, estos valores basales permiten un mejor seguimiento de la excreción de oxalato durante el tratamiento, así como la consideración de otras opciones terapéuticas como la medicación con citrato en caso de niveles bajos de excreción de citrato en orina. Si la excreción de oxalato y glicolato es significativamente superior a 0,5 mmol/24 h normalizado a 1,73 m<sup>2</sup> de superficie corporal (> 45 mg/24 h), por norma general se confirma el diagnóstico de HOP I, especialmente si se asocia con un curso clínico típico de la enfermedad. Lo mismo se aplica a la HOP II y HOP III si sus respectivos perfiles metabólicos específicos están elevados, aparte del oxalato. En aproximadamente el 25-30% de los pacientes que sufren de HOP I, no se encuentra ninguna excreción elevada de glicolato. Por ello, recomendamos, además, la determinación de la concentración de oxalato y glicolato en la sangre (plasma).

## Hiperoxaluria

**Tabla 2:** Valores normales en orina y plasma. Los parámetros en orina se expresan como excreción por 1.73 m<sup>2</sup>/24 h o proporción molar de creatinina. Los valores plasmáticos expresan los niveles de oxalato o glicolato libre; los valores totales (libres y ligados a proteínas) son los mismos para los niveles bajos, pero aumentan más rápidamente en la insuficiencia renal. Los valores normales de DHG, 4-hidroxiglutarato y glioxilato se encuentran actualmente en investigación.

<b>Plasma</b>		
Oxalato en plasma	Todos los grupos de edad	< 6,3 ± 1,1 μmol/l (oxalato libre)
Glicolato en plasma	Todos los grupos de edad	< 7,9 ± 2,4 μmol/l
<b>Muestra de orina de 24 horas:</b>		
Oxalato en orina 24-h	Todos los grupos de edad	< 0,50 mmol/1,73 m <sup>2</sup> /24h < 45 mg/1,73 m <sup>2</sup> /24h
Glicolato en orina 24-h	Todos los grupos de edad	< 0,50 mmol/1,73 m <sup>2</sup> /24h < 45 mg/1,73 m <sup>2</sup> /24h
Ácido L-glicérico en orina 24-h	Todos los grupos de edad	< 5 μmol/l
Hidroxioxoglutarato en orina 24-h	Todos los grupos de edad	< 10 μmol//1,73 m <sup>2</sup> /24h
<b>Orina aislada (cociente molar de creatinina):</b>		
Oxalato/creatinina	0-6 meses	< 325-360 mmol/mol
	7-24 meses	< 132-174 mmol/mol
	2-5 años	< 98-101 mmol/mol
	5-14 años	< 70-82 mmol/mol
	> 14 años	< 40 mmol/mol
Glicolato/creatinina	0-6 meses	< 363-425 mmol/mol
	7-24 meses	< 245-293 mmol/mol
	2-5 años	< 191-229 mmol/mol
	5-14 años	< 166-186 mmol/mol
	> 14 años	< 99-125 mmol/mol
L-glicerato/creatinina	0-6 meses	< 14-205 mmol/mol
	7-24 meses	< 14-205 mmol/mol
	2-5 años	< 14-205 mmol/mol
	5-14 años	< 23-138 mmol/mol
	> 14 años	< 138 mmol/mol
HOG/creatinina	Todos los grupos de edad	< 2,5 μmol/mmol

### 3.1.2. Plasma (sangre)

La determinación de los niveles de oxalato, glicolato, ácido glicérico y HOG/DHG en sangre (plasma) debe realizarse siempre para el seguimiento de la enfermedad, y especialmente si se observa alteración de la función renal. En este caso, la preparación y conservación de la muestra es muy importante, ya que el oxalato *de novo* puede generarse rápidamente, como sucede al degradarse la vitamina C, si la muestra se prepara incorrectamente. Esto resulta en mediciones incorrectas de valores altos. Por lo tanto, es importante que la muestra de sangre extraída se enfríe directamente y luego se acidifique. El procedimiento es similar al de la muestra de orina aunque algo más complejo (los procedimientos difieren según el laboratorio). El oxalato plasmático puede medirse mediante cromatografía iónica, cromatografía de gases o por un método enzimático (oxalato oxidasa). El glicolato plasmático, el ácido glicérico y el HOG (más DHG y 4OHGlu) se determinan, principalmente, mediante espectrometría de masas. Los valores normales para el oxalato plasmático están entre 1-6  $\mu\text{mol/l}$ , dependiendo de la referencia y del método usado en el laboratorio en cuestión. En la HOP I, los valores de oxalato plasmático > 10-20  $\mu\text{mol/l}$  se obtienen cuando la función renal está aún bien. Sin embargo, estos valores aumentan rápidamente en las primeras etapas de la insuficiencia renal crónica, y pronto alcanzan un nivel que lleva a una sobresaturación de la sangre por oxalato cálcico (ver abajo). Los pacientes en fase final de la insuficiencia renal presentan valores de oxalato plasmático > 60-110  $\mu\text{mol/l}$  (oxalato libre), lo que demuestra el tiempo y la frecuencia con que debe realizarse una terapia de reemplazo renal (= diálisis). Los valores de oxalato plasmático total (libre + oxalato unido a proteínas) son, en su mayoría, superiores en un 30%.

El análisis de los demás metabolitos puede ser interesante para el diagnóstico, pero no todos ellos son fáciles de medir. Bajo nuestra experiencia, el glicolato es fácilmente medible, mientras que el ácido glicérico, HOG, DHG y 4OHGlu se detectan muy raramente en plasma. La concentración de glicolato en plasma gana aún más relevancia actualmente con la llegada de nuevas opciones terapéuticas (ver tratamiento con ARN de interferencia). En un paciente con insuficiencia renal que requiere diálisis, el diagnóstico de HOP mediante el análisis de orina o la medición del oxalato plasmático no siempre es fiable. En todos los pacientes que sufren de insuficiencia renal en fase terminal, con o sin HOP, el valor de oxalato plasmático es elevado. Si la excreción de oxalato a través de los riñones se reduce significativamente debido a la insuficiencia crónica, el examen de orina ya no puede ser clasificado como un parámetro válido. Esto significa que cada vez se filtra menos oxalato por los riñones, y el valor de oxalato plasmático aumenta. En los pacientes que sufren de HOP, el valor de oxalato plasmático se eleva desproporcionadamente rápido, y en ellos el glicolato en plasma debe determinarse también para corroborar el diagnóstico de HOP1.

#### Figura 7: Breve algoritmo diagnóstico para la hiperoxaluria

##### Orina/plasma: oxalato (primario)

- Glicolato
- Ácido L-glicérico
- HOG/DHG/4OHGlu

##### Orina/plasma: oxalato (secundario)

- Test de absorción de  $^{13}\text{C}_2$  oxalato
- 3 orinas 24-h con diferentes dietas (normal, baja en oxalato, rica en oxalato)

### 3.1.3. Saturación de oxalato cálcico en orina y sangre/Depósito sistémico de oxalato

La saturación de oxalato cálcico ( $\beta\text{CaOx}$ ) en orina y plasma puede calcularse con programas informáticos específicos, y se ha sugerido que puede usarse para el seguimiento tanto de pacientes con función renal conservada, como en aquéllos con insuficiencia renal. La saturación de  $\text{CaOx}$  se calcula mediante programas informáticos, y se incrementa en valores absolutos  $> 1$  en la sangre, o en valores específicos urinarios ajustados para edad y sexo. Por supuesto, la orina debe estar supersaturada respecto al oxalato cálcico, que, por otro lado, supone un problema en los métodos computarizados: la excreción de calcio en orina tiende a ser más baja, al menos en pacientes HOP I, ya que mucho de ese calcio está unido al oxalato. Este hecho afecta al cálculo de  $\beta\text{CaOx}$  en pacientes HOP, ofreciendo valores inferiores en comparación con pacientes que sufren de enfermedad litiásica idiopática e hiperoxaluria. El cálculo de  $\beta\text{CaOx}$  en sangre es mucho más fiable y se correlaciona con niveles elevados de oxalato en plasma. Incluso en las primeras fases de insuficiencia renal, la saturación de oxalato cálcico en sangre puede ser elevada en pacientes HOP. Esto significa, que los cristales de oxalato cálcico pueden depositarse en cualquier parte del cuerpo, incluso en una fase temprana del curso de la enfermedad, lo que se conoce como oxalosis sistémica. Esto, por supuesto, debe evitarse en la medida de lo posible y demuestra, una vez más, la importancia de un diagnóstico oportuno y la iniciación de la terapia oportuna. Los problemas de deposición sistémica se hacen evidentes en la insuficiencia renal terminal. En este caso, por ejemplo, el oxalato puede depositarse masivamente en los huesos, o en el músculo cardíaco, o en la retina de pacientes pediátricos. Se deben usar técnicas de imagen no invasivas para reconocer oportunamente una deposición sistémica de oxalato. Para ello, se hacen exámenes ecocardiográficos (= ecocardiografía *de puntos*, se examina la flexibilidad del músculo cardíaco a diferentes niveles), así como exámenes radiológicos, como la resonancia magnética ósea (RMN). Esto permite reconocer de manera temprana los cambios en el corazón y en los huesos, dado que son los órganos más problemáticos. Otro tipo de imágenes, como las radiografías o los escáneres (TC) utilizan radiación, y solo logran captar los cambios patológicos en estadios avanzados. Sorprendentemente, el  $\text{CaOx}$  no se acumula en el hígado, el órgano en donde el oxalato es producido en grandes cantidades. Sin embargo, el hígado sí muestra signos de fibrosis o cirrosis a largo plazo, ¡por lo que se debe prestar atención!

### 3.2. Biopsia hepática

La confirmación diagnóstica mediante biopsia hepática ha sido usada, sobre todo, antes de que los análisis genéticos estuvieran disponibles. Hoy en día, solo se realiza el diagnóstico genético de confirmación. De hecho, la metodología para determinar la actividad enzimática de AGT en el hígado ya no está disponible en los laboratorios de cribado.

### 3.3. Diagnóstico genético

El diagnóstico de HOP I-III basado en la clínica y en las pruebas bioquímicas requiere siempre de una confirmación, que actualmente es realizado preferentemente mediante análisis mutacional seriado de tres genes específicos que causan HOP: *AGXT*, *GRHPR*, and *HOGA1*. Las pruebas genéticas se pueden considerar el *gold standard* para el diagnóstico, ya que ofrecen una diferenciación rápida, fiable y precisa del tipo de HOP. La información exacta del genoti-

po se ha convertido en un punto clave, ya que algunas mutaciones del gen *AGXT* son potencialmente respondedoras a una medicación específica (como la vitamina B<sub>6</sub>), y se correlaciona con una mayor supervivencia renal a largo plazo. Además, los datos genotípicos serán aún más importantes con la llegada, en un futuro próximo, de la medicina personalizada. Por ejemplo, ahora hay disponible una nueva, aunque cara, opción terapéutica, solo para HOP I (ver tratamiento).

### 3.4. Diagnóstico prenatal/cribado neonatal

Un diagnóstico prenatal (= antes del nacimiento) es especialmente importante cuando se conoce un caso patológico dentro de una familia o que haya presentado oxalosis infantil grave. La determinación de ácido oxálico en el líquido amniótico no representa un parámetro adecuado para el diagnóstico prenatal. Es posible medir todas las sustancias del metabolismo del glioxilato que se utilizan para el diagnóstico en la orina, pero el metabolismo materno "limpia" la sangre del feto, lo que condiciona que los valores de oxalato en líquido amniótico resulten erróneamente bajos en el líquido amniótico. También, la biopsia del hígado fetal está considerada una técnica obsoleta, por lo que no se realiza. El diagnóstico prenatal de elección se realiza a través de un análisis de ADN a partir de una biopsia de vellosidades coriónicas (extracción de células de la placenta), especialmente cuando se han descrito previamente otros miembros de la familia con la misma enfermedad. Después del diagnóstico prenatal, el consejo genético ofrecido a los padres debe considerar, absolutamente, la progresión heterogénea de la enfermedad. Incluso en mutaciones idénticas del gen *AGXT* en hermanos, pueden ocurrir síntomas característicos completamente diferentes de la enfermedad. Un paciente puede presentar oxalosis infantil, mientras que el otro solo llega a presentar algún cálculo renal en la edad adulta.

El consejo genético de numerosas familias puede ser bastante difícil basándose en estos hallazgos, ya que no es posible predecir con precisión la progresión de la enfermedad en cada individuo afecto. Por lo tanto, surge la pregunta de la validez del examen prenatal, puesto que no es posible una declaración segura sobre la progresión de la enfermedad después del nacimiento en cada caso. Además, hay que señalar que la enfermedad cuenta, a día de hoy, con posibilidades de tratamiento significativamente mejores (ver más abajo).

El cribado neonatal puede ser una buena alternativa, no solo en familias con un caso índice, sino en todos los recién nacidos en los que se realiza rutinariamente el cribado neonatal (prueba del talón), para que de esta manera el tratamiento pueda iniciarse precozmente, como en el resto de enfermedades incluidas en estos cribados. Esto podría prevenir la oxalosis infantil, por lo que vale la pena el esfuerzo. Si existe un caso de HOP dentro de una familia, todos los demás miembros de la familia también tienen que ser examinados. Esto no sólo se aplica a los hermanos, sino también a los padres y abuelos. A veces se obtienen resultados sorprendentes, como por ejemplo herencia vertical (pseudodominante) donde la generación parental también está afectada. Este principio se aplica a todas las personas afectadas, cuanto antes se realice el diagnóstico, mejor será la posibilidad de prevenir el rápido deterioro de la enfermedad mediante un tratamiento adecuado.

# 4

## Tratamiento

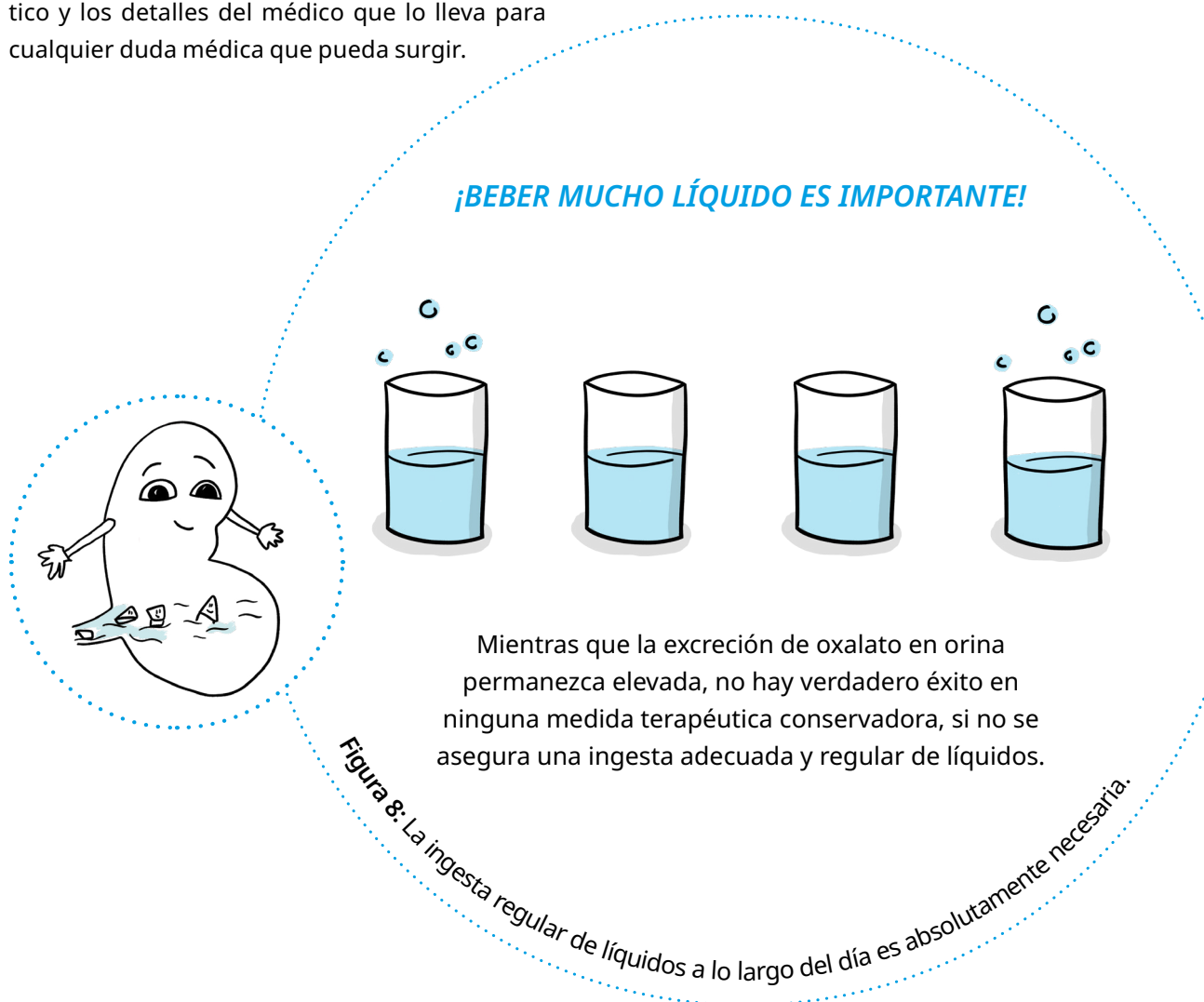
## 4. Tratamiento

### 4.1. Profilaxis

#### 4.1.1. General

Una ingesta diaria de líquidos de  $> 2-3 \text{ L/m}^2$  de superficie corporal por día es un primer parámetro importante para mejorar la solubilidad del oxalato de calcio en la orina mediante el aumento del volumen urinario. Los pacientes deben ser advertidos sobre esta medida tan simple pero efectiva, frecuentemente, ya que la mayoría de los pacientes no están acostumbrados a beber tal cantidad de líquido durante todo el día.

En pacientes pequeños, se puede considerar la posibilidad de utilizar una sonda gástrica permanente (SGP) para suministrar una cantidad suficiente de líquido por la noche. En caso de fiebre alta, diarrea severa, o en caso de pérdida de líquidos por cualquier otra razón, se debe aplicar un suero intravenoso permanente de inmediato, y el paciente debe ser visito por un médico. El paciente siempre debe llevar un certificado que indique el diagnóstico y los detalles del médico que lo lleva para cualquier duda médica que pueda surgir.



## Hiperoxaluria

**Tabla 3:** Contenido de oxalato en algunos alimentos, a modo de ejemplo. No se ha observado que sea necesario seguir reglas dietéticas particulares, sólo se deben evitar los productos alimenticios con un alto contenido de ácido oxálico, como las espinacas o el ruibarbo (Tabla 3). En los pacientes que padecen hiperoxaluria primaria, la absorción de oxalato de los productos alimenticios sigue siendo inferior a la de las personas sanas. Esto significa que la proporción de ácido oxálico que se obtiene con los alimentos es menor en la orina. Si se recomienda una dieta restrictiva estricta al paciente, la adherencia al tratamiento verdaderamente crucial puede verse comprometida. Por ello, no recomendamos una dieta específica, sino solo evitar algunos pocos productos con un contenido en oxalato que puede llegar a ser problemático.

<b>Producto alimenticio</b>	<b>Contenido en oxalato en mg/100 g</b>		<b>Contenido en oxalato en mg/100 g</b>
<b>Frutas</b>		<b>Panes</b>	
Plátanos	0,7	Pan de centeno	0,9
Manzanas	1,5	Pan blanco	4.9–8,6
Naranjas	6,2	<b>Dulces</b>	
Fresas	15,8	Mermelada	4,5–10,8
Grosellas	19,3	Chocolate en polvo	623
<b>Vegetales</b>		<b>Bebidas</b>	
Espárragos (hervidos)	1,7	Café	1,0
Batatas	280–570	Café en polvo	57–230
Judías (frescas)	43,7	Cerveza	1,7
Remolacha (hervida)	96,8–121	Vino	3,1
Espinada (hervida)	356–780	Té (2 min.)	7,0–10,8
Ruibarbo	537	Hojas de té	375–1450

Debe evitarse una ingesta regular de altas cantidades de vitamina C, dado que es uno de los precursores más importantes de oxalato. Existen numerosos casos de hiperoxaluria secundaria descritos que han llegado a tener, incluso, depósitos de oxalato cálcico en la piel y en otros órganos. En el caso de la cistinuria, otra enfermedad litiásica congénita, la vitamina C se utiliza de forma terapéutica. En muchos casos, se induce un estado hiperoxalúrico debido a las altas cantidades de vitamina C, suponiendo un grave problema.

La terapia farmacológica de la hiperoxaluria primaria se basa en varias estrategias, que se usan en función del centro sanitario que trate al paciente.



### 4.1.2. Vitamina B<sub>6</sub>

La alanina-glioxilato aminotransferasa (AGT), la enzima defectuosa en HOP I, requiere vitamina B<sub>6</sub> como cofactor. En algunos pacientes, la administración diaria de vitamina B<sub>6</sub> (sobre todo en pacientes en los que la AGT está en el compartimento incorrecto dentro de la célula hepática) lleva a una reducción, e incluso a veces a una normalización completa de la excreción de oxalato en orina. Dado que incluso una pequeña reducción de la excreción de oxalato representa una mejora significativa, debe iniciarse, en cada paciente, una terapia basada en un aumento gradual de las dosis de vitamina B<sub>6</sub> de 5-20 mg/kg de peso corporal por día. En algunos pacientes, incluso una pequeña cantidad (20 mg) es suficiente para lograr un efecto sobre la producción de oxalato y, así mismo, en la excreción, mientras que en otros, se debe buscar una dosis máxima. Esta terapia incluye una dosis inicial de 5 mg/kg de peso corporal/día en dos dosis individuales, seguida de un análisis de orina aproximadamente 3-4 semanas después de iniciar el medicamento. Esto permite comprobar el éxito terapéutico midiendo la excreción de oxalato, o bien adaptar la dosis en rangos de 5 mg/kg de peso corporal/día si la disminución en la excreción de oxalato no es satisfactoria. Si tras alcanzar la dosis máxima no se ha logrado reducir la excreción de oxalato, la terapia debe interrumpirse para mejorar o mantener la adherencia del paciente con respecto a otras medidas de tratamiento. Los efectos secundarios conocidos de la terapia con altas dosis de B<sub>6</sub> son parestesia (= pinchazo) en manos y pies, y una clara sensibilidad al tacto. También, se ha informado de un aumento de la inquietud en los niños. Los niveles séricos de vitamina B<sub>6</sub>, que deberían estar claramente por encima del rango normal, se determinan para llevar un control terapéutico. Hoy en día, la mutación que tiene el paciente determina si se debe iniciar o no el tratamiento con vitamina B<sub>6</sub>. Si verdaderamente funciona, supone la terapia más sencilla y económica para normalizar o casi-normalizar los niveles de oxalato en orina y en plasma. Incluso en pacientes con insuficiencia renal crónica o terminal, se debe iniciar este tratamiento ante determinados genotipos, por ejemplo, cuando la AGT no está en el orgánulo correcto dentro de la célula hepática. Si son sensibles a ésta, los pacientes pueden mejorar su función renal (si en ERC) o incluso ser trasplantados únicamente de riñón.

### 4.1.3. Medicación con citrato alcalino

El objetivo de la terapia con citrato alcalino es reducir la saturación de la orina para el oxalato cálcico. El citrato forma complejos solubles con el calcio, por lo que hay menos calcio disponible para unirse al oxalato, y la orina muestra entonces una menor saturación de CaOx (Figura 9). En el hígado, el citrato se convierte en bicarbonato y, por ello, conduce a un estado metabólico alcalino (mayor valor de pH en sangre y orina), lo que resulta en mayor cantidad de citrato excretado en la orina (que procede del exceso de citrato que no es necesario para mantener el pH de la sangre en un rango aceptable). En un estudio piloto y en un estudio a largo plazo en pacientes con hiperoxaluria primaria bajo terapia con citrato alcalino, este medicamento estabilizó la función renal, redujo la tasa de expulsión de cálculos renales y/o permitió un menor grado de calcificación renal.

La dosis de citrato alcalino es de 0,1-0,15 g/kg de peso corporal por día (0,3-0,5 mmol/kg) de un preparado que contiene citrato de sodio y/o potasio. En la mayoría de los pacientes, que han cooperado favorablemente durante un período de observación de varios años, sobre todo la

## Hiperoxaluria

función renal se mantuvo estable, o incluso mejoró. Los mejores parámetros de control para los pacientes con menor adherencia al tratamiento son, finalmente, la clínica (aumento agudo de la tasa de eliminación de cálculos renales), una reducción de la excreción de citrato urinario, o un valor de pH ácido de la orina.

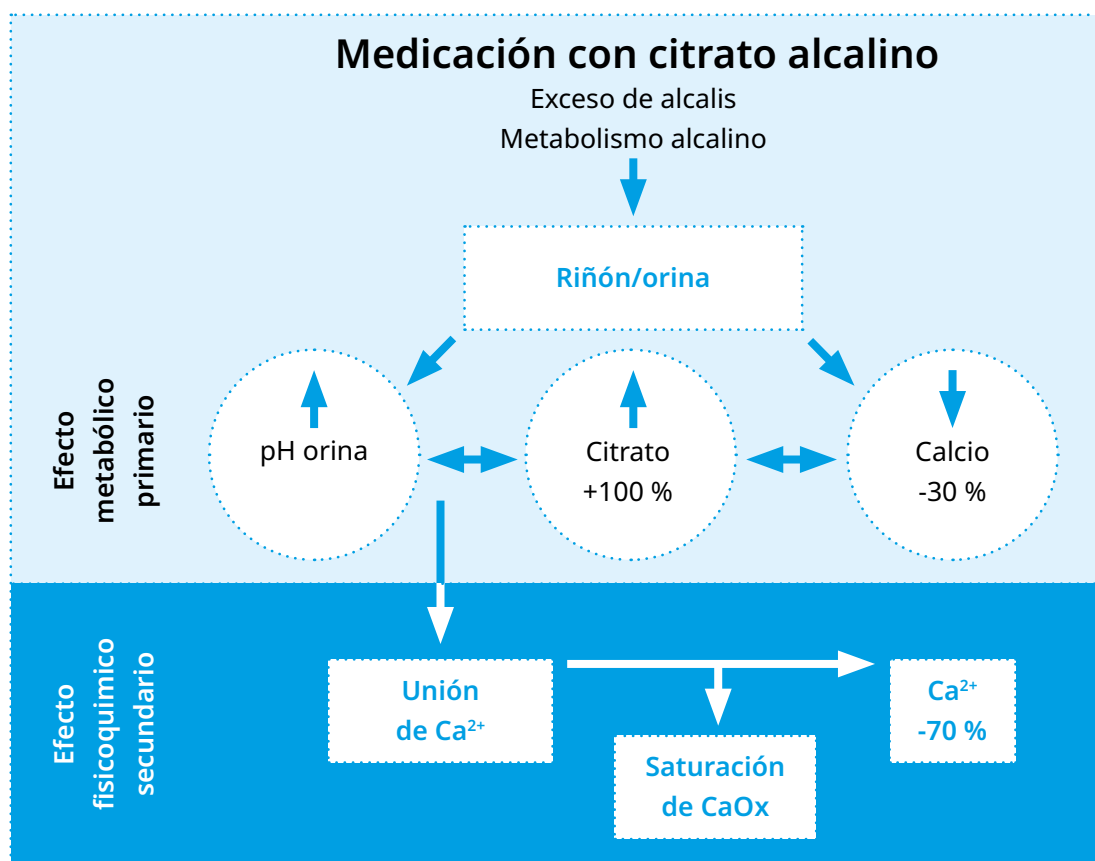


Figura 9: Diagrama de funcionamiento de la medicación con citrato alcalino.

### 4.1.4. Otros inhibidores de la cristalización del oxalato de calcio

Respecto a su efectividad, el ortofosfato es comparable al citrato alcalino. Se recomienda, además, la administración de magnesio, puesto que ambas sustancias producen una buena inhibición de la cristalización del oxalato cálcico. En pacientes que sufren de cálculos renales recurrentes, por ejemplo, se ha observado un efecto favorable del magnesio sobre la saturación de orina de  $\text{CaOx}$ .

### 4.1.5. Terapias nuevas y futuras

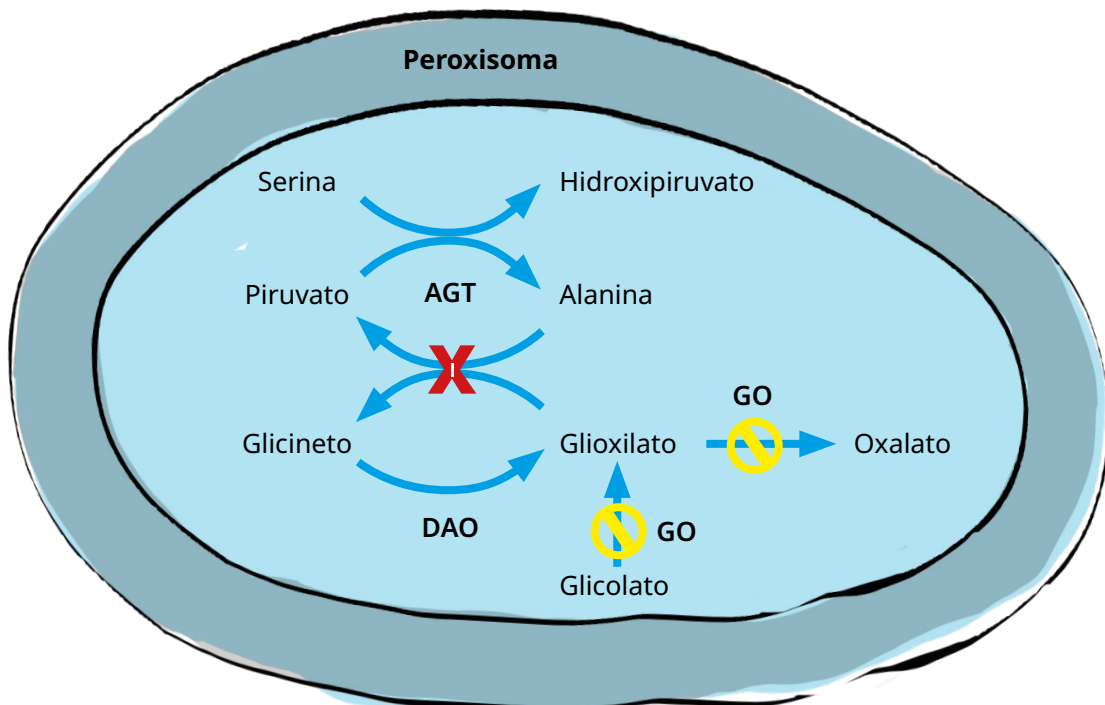
Una nueva aproximación terapéutica es el ARN de interferencia (ARNi). Esta terapia funciona a nivel de la traducción del ARN mensajero (ARNm). Pequeñas moléculas sintéticas de doble cadena (ARN interferente de pequeño tamaño o ARNip) se unen a un complejo proteico citoplasmático (complejo de silenciamiento inducido por ARN llamado RISC), que degrada de forma muy específica el ARNm diana, por lo que evita la traducción de éste en su proteína correspondiente. Esto conlleva a la incorporación de información falsa en el lugar donde normalmente se produciría una proteína enzimática relacionada con el metabolismo del oxa-

## Hiperoxaluria

lato (en el hígado). Si esta proteína no se forma, la producción de oxalato en el hígado se ve significativamente reducida o incluso completamente bloqueada.

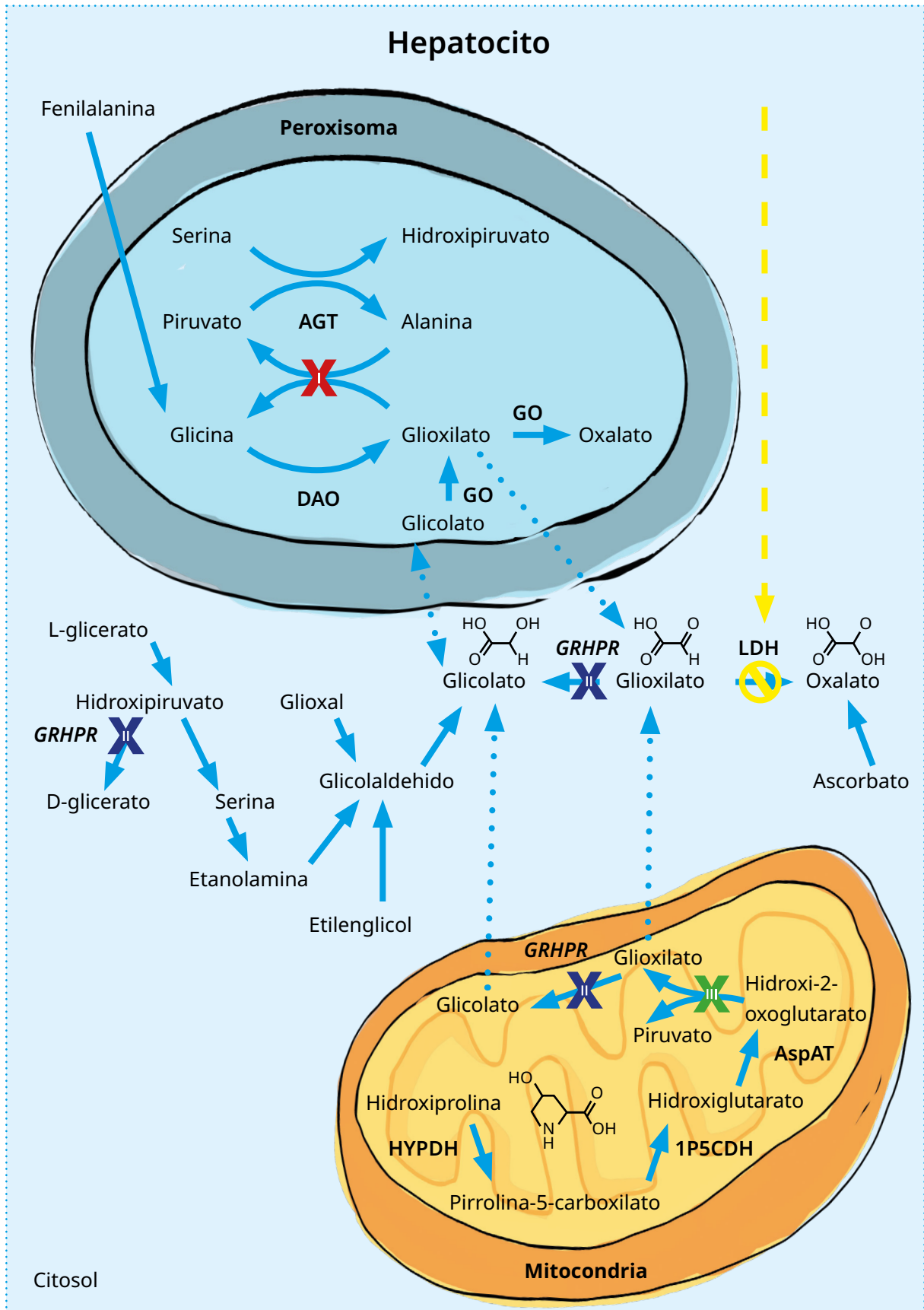
**En palabras más sencillas,** la terapia con ARNi bloquea de forma temporal a una enzima específica del metabolismo del glioxilato/oxalato, lo cual reduce la producción endógena de oxalato, y con ello la excreción de oxalato en orina (si la función renal está preservada) o en plasma (sangre) en pacientes en diálisis. El primer fármaco basado en ARNi, Oxlumo® (Lumasiran, Alnylam Pharmaceuticals, USA), ya ha sido aprobado y puede prescribirse desde enero de 2021 en algunos países europeos (Austria, Francia, Alemania, Suiza, Luxemburgo, Polonia, Bulgaria y España) así como en Rusia, Israel, Catar y Estados Unidos.

Oxlumo® se dirige al ARNm de la glicolato oxidase (GO), evitando la traducción de ésta en pacientes HOP I. Esto reduce la producción de glioxilato (que es el precursor del oxalato), por lo que también reduce la producción de oxalato. La administración subcutánea de Oxlumo® en voluntarios sanos bloqueó alrededor de un 80% del ARNm correspondiente sin causar efectos adversos relevantes. En pacientes HOP I, la excreción de oxalato en orina se redujo en un 68%. Debido al mecanismo de acción del fármaco, los pacientes muestran un aumento en los niveles de glicolato tanto en orina como en plasma, el cual se considera, hasta ahora, inocuo para el organismo. En aquellos países en los que Oxlumo® no ha recibido la aprobación final por las agencias del medicamento correspondiente, se puede solicitar el tratamiento directamente a Alnylam.



Otra medicación basada en ARNi, Rivfloza™ (Nedosiran®, Dicerna Pharmaceuticals, USA, empresa subsidiaria de Novo Nordisk) interfiere en el punto final de la producción de oxalato, específicamente en la traducción de la enzima hepática lactato deshidrogenasa tipo A (LDHA), evitando así la conversión de glioxilato a oxalato en los tres tipos de HOP.

# Hiperoxaluria



## Hiperoxaluria

Esta empresa también ha completado su ensayo de registro (HOP I y HOP II). En este estudio se observó una reducción significativa en la excreción urinaria de oxalato en los pacientes HOP I, comparable al Oxlumo®; sin embargo, no hubo un resultado claro en pacientes HOP II, cuyos motivos aún están en proceso de evaluación. Los resultados de un estudio piloto en pacientes HOP III han mostrado un descenso en la excreción de oxalato urinario, pero también requiere de una investigación más exhaustiva en futuros estudios. Por supuesto, es razonable debatir si todos los pacientes HOP I deberían ser tratados con medicamentos basados en ARNi. Existe una evidencia fundamental, y es que la respuesta completa a vitamina B<sub>6</sub> en un paciente HOP I no va a requerir de otros tratamientos adicionales, al menos en aquéllos que tienen función renal conservada. En aquellos pacientes en los que la respuesta es solo parcial, o incluso no hay respuesta a la vitamina B<sub>6</sub>, es necesario hacer una evaluación personalizada. La respuesta a vitamina B<sub>6</sub> también se puede definir en aquéllos con enfermedad renal crónica o incluso en diálisis, evaluando la disminución de los niveles de oxalato y glicolato en plasma, de manera que puede no ser necesario el tratamiento con ARNi si presentan buena respuesta. En todos los demás, el tratamiento con ARNi debe iniciarse en la mayor brevedad posible.

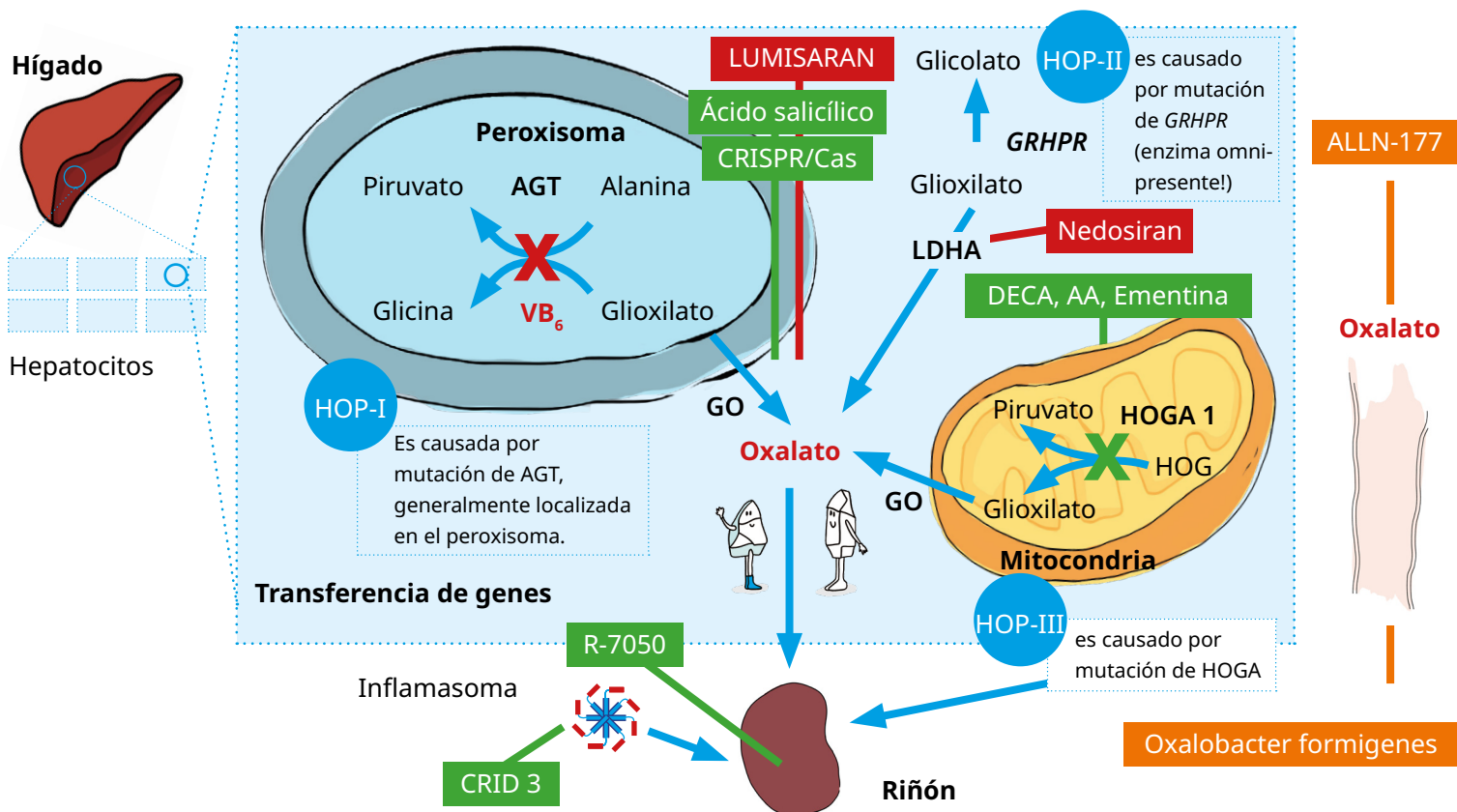
Hay que ser cautos en la interpretación de los datos de los pacientes en diálisis. El oxalato en plasma (sangre) puede no ser el mejor parámetro para medir la respuesta al tratamiento, ya que puede permanecer elevado debido a la disolución del oxalato depositado de manera sistémica en el cuerpo. Por tanto, se deben realizar técnicas de imagen para evaluar así la mejoría de la situación clínica respecto a la oxalosis, para finalmente decidir si se puede evitar un trasplante hepático, en caso de que el ARNi (o la vitamina B<sub>6</sub>) sea suficiente. En cualquier caso, por favor, contacta con tu médico para barajar las posibilidades de tratamiento que mejor se adapten a ti o a tu hijo/a.

La inflamación crónica del riñón causada por los cristales de CaOx también es uno de los objetivos de la investigación actual. Recientemente, se ha descubierto que un componente importante en el proceso de inflamación es el "inflamiasoma". Se trata de un complejo proteico dentro del citosol de los macrófagos, que se compacta y activa a la enzima caspasa-1. Esta enzima activa posteriormente a las citoquinas IL-1 $\beta$  e IL-18. Estas citoquinas atraen más macrófagos y otros linfocitos, que incrementan el proceso inflamatorio conduciendo a la formación de granulomas y, finalmente, a la fibrosis renal. Traducido, esto significa que los cristales de oxalato que se absorben en el tejido renal inician un proceso inflamatorio que se vuelve crónico y, por lo tanto, conlleva a la cicatrización de los riñones. CRID-3, una sustancia que suprime esta reacción inflamatoria, retarda significativamente la progresión de la cicatrización en ratones debido a una dieta rica en oxalatos.

Antes de que los cristales de CaOx puedan entrar en el tejido renal, se unen a la superficie de los túbulos renales pequeños. El receptor del TNF (factor de necrosis tumoral) parece estar contribuyendo a esto, ya que los animales que no poseen este receptor (animales doblemente noqueados) no desarrollan ningún depósito de CaOx. En el modelo de ratón, el bloqueador de receptores de TNF (R-7050) retrasa la progresión de la nefrocalcinosis y, también, la cicatrización de los riñones.

## Hiperoxaluria

En la actualidad, se están analizando otras estrategias curativas como la terapia génica o el novedoso método CRISPR/Cas. En la terapia génica, un vector SVac (vector= vehículo de transporte), un vector recombinante del virus del polioma de macaco SV40, transporta al hígado información normal (sana) del gen afectado. En seres humanos es una herramienta segura, ya que el virus no puede multiplicarse por sí mismo y no genera una respuesta inmunitaria. En el modelo animal, se demostró que el SVac aplicado por vía intravenosa produce una expresión del gen de interés en el hígado. Dado que los genes afectados por la HOP son más o menos específicos del hígado, éste podría ser una estrategia curativa para estos pacientes. En cuanto al método de CRISPR/Cas, la información defectuosa es reemplazada por una información sana (Figura 10, modificada de Weigert et al, Expert Opinion in Emerging Drugs, Volume 23, Issue 4, 2018). Actualmente hay muchos avances en este aspecto, incluso ya con estudios clínicos en fase I. También cabe mencionar, por ejemplo, los tratamientos con moléculas de pequeño tamaño administrados por vía oral, o las terapias que usan células madres pluripotenciales. Quizás en ediciones futuras de este folleto podamos añadir más información al respecto. Por otro lado, todos los medicamentos que van al intestino, como son las bacterias que degradan el oxalato o los preparados farmacéuticos con enzimas que degradan el oxalato no han sido exitosas en cuanto a su efectividad en el tratamiento de la HOP. Sin embargo, éstas podrían servir como medicación complementaria a los ARNi (o después del trasplante) en aquellos pacientes que sufren de oxalosis sistémica grave.




**Figura 10:** Visión general de los mecanismos patológicos subyacentes de la HOP I-III y representación esquemática de posibles nuevas terapias para las hiperoxalurias primarias. La HOP I resulta de una mutación del gen *AGXT* (que codifica para la alanina:glicoxilato aminotransferasa), la HOP II de una mutación en el gen *GRHPR* (para la glicoxilato reductasa/hidroxipiruvato reductasa), y la HOP

## Hiperoxaluria

III de una mutación en el gen *HOGA1* (4-hidroxi-2-oxoglutarato aldolasa 1). Cada subtipo conduce a la acumulación de oxalato que debe ser eliminado por el riñón. Las posibles alternativas de tratamiento (rojo: terapia establecida, aquí B<sub>e</sub>), naranja: tratamiento en estudio clínico, verde: opción de tratamiento futuro) son: 1) Lumasirán, un fármaco ARNi, que suprime la glicolato oxidasa (GO), produciendo menos oxalato, 2) Nedosiran, otro fármaco ARNi, dirigido contra la lactato deshidrogenasa A (LDHA) específica del hígado, que también reduce la producción de oxalato, 3) ALLN-177, una enzima microbiana recombinante de oxalato decarboxilasa, que degrada y reduce la absorción de oxalato en el intestino, 4) *O. formigenes* es una bacteria anaeróbica, que usa el oxalato como única fuente de carbono; se utiliza para degradar el oxalato en el intestino y activar un transportador de oxalato intestinal, que promueve una secreción activa de oxalato plasmático en el lumen intestinal, 5) CRID-3 inhibe al inflammasoma NLRP3, y previene el desarrollo de la fibrosis renal, 6) R-7050, un bloqueador de los receptores del TNF, previene la adhesión de los cristales de oxalato cálcico en el lumen tubular proximal, 7) DECA, ácido amino oxiacético y ementina previenen la entrada de AGT en las mitocondrias, 8) moléculas derivadas del ácido salicílico, que también inhiben la enzima GO, 9) CRISPR/Cas reducen la producción de glioxilato por la edición del gen de GO, 10) vectores AAV, vectores SVac promueven la expresión funcional del gen en el hígado.

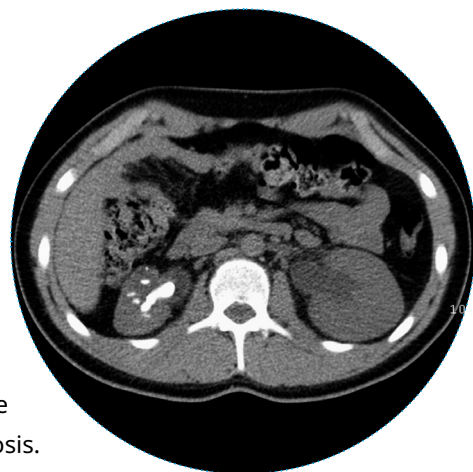### 4.2. Tratamiento del cólico renal

El paso recurrente de cálculos urinarios representa un problema importante en la hiperoxaluria primaria. Un cálculo que bloquea el tracto urinario como, por ejemplo, un cálculo en el uréter, hace necesaria una intervención quirúrgica, que debe ser lo menos invasiva posible. Sin embargo, hay que tener en cuenta que la eliminación de cálculos mediante cirugía sólo se debe considerar para los cálculos obstructivos, en caso de una carga masiva de cálculos en el/los riñón/es, en la expulsión muy dolorosa de cálculos renales dolorosos, o en el caso de cálculos secundarios a infección. Los cálculos renales, que no son obstructivos ni asintomáticos, pueden dejarse *in situ*.



**Figura 11:** gránulos de piedra tras litotricia extracorpórea por ondas de choque (LEOC) de un cálculo coraliforme en la pelvis renal izquierda en una niña de 9 años que padece hiperoxaluria primaria tipo I (pérdida de la función renal después de la LEOC).

**Figura 12:** Tomografía computarizada de un cálculo coraliforme en la pelvis renal izquierda en un paciente de 16 años con HOP I. El cálculo coraliforme se había desarrollado en un tiempo muy corto debido a la falta de ingesta de medicamentos. El cálculo renal fue extirpado quirúrgicamente, sin que se destruyera previamente por la asociación con nefrocalcinosis.



### Tratamiento agudo

En una situación aguda, es necesaria una analgesia adecuada hasta que se confirme el diagnóstico por técnicas de imagen, e incluso después de establecido éste. En caso de persistencia de los síntomas ("*estatus colicus*"), es necesario insertar una sonda ureteral o realizar una nefrostomía percutánea (insertar un catéter en el riñón desde afuera) para descomprimir o extraer el cálculo – si es técnicamente razonable y posible. En casos de obstrucción grave, con la consecuente retención urinaria en el riñón y/o valores sugestivos de retención que van en aumento (fallo postrenal), está indicado iniciar un drenaje lo antes posible. En caso de infección, de estasis urinaria y/o sepsis (fiebre, leucocitosis, aumento de proteína C reactiva), es necesario un drenaje urinario urgente. En un segundo tiempo, tras haber tratado la infección o la sepsis, se realizará la extracción del cálculo.

### Tratamiento del cálculo renal

La extracción activa de los cálculos está indicada en caso de litiasis sintomática, cálculos coraliformes, o cálculos que muestran un aumento de tamaño, o cálculos infectados. Este procedimiento debe realizarse en centros que poseen el equipamiento y experiencia adecuada, incluido el necesario para pacientes pediátricos, en cuanto a técnicas como la litotricia extracorpórea por ondas de choque (LEOC), nefrolitotomía percutánea (NLPC), mini-NLPC, ureterorenoscopia (URS), cirugía retrógrada intrarrenal (RIRS) y extracción abierta.

### Expulsión espontánea del cálculo/ Terapia farmacológica para la expulsión

La mayoría de los cálculos pequeños (<5-7mm) son expulsados espontáneamente. Tras el tratamiento agudo del cólico, se puede utilizar terapia farmacológica que ayude a la expulsión del cálculo en niños/as y adolescentes, como por ejemplo con tamsulosina.

### Tratamiento intervencionista del cálculo

La elección de un determinado procedimiento terapéutico debe basarse en el tamaño y forma de cálculo, el número y la localización de la masa litiásica, así como en la anatomía del tracto urinario del paciente. En principio, se pueden usar todos los procedimientos actuales para el tratamiento invasivo del cálculo renal. La LEOC no es la mejor elección para los pacientes HOP, aunque en términos generales es la técnica con mayor tasa de éxito en niños/as, lo cual puede justificar su uso. Esta mayor tasa de éxito es debida, en parte, al aumento de la capacidad de transporte de los fragmentos litiásicos a través del uréter del paciente. Los cálculos más grandes, también llamados coraliformes, pueden tratarse por esta técnica. Sin embargo, en niños/as y adolescentes, la tasa de expulsivos decae a medida que aumenta el tamaño del cálculo. La necesidad de usar anestesia general depende, entre otros factores, de la edad, de la localización del cálculo, y también del dispositivo usado para romper el cálculo.

En los pacientes HOP que presentan nefrocalcinosis, las sesiones de litotricia parecen incrementar el riesgo de dañar la función renal. Por ello, la LEOC debería usarse sólo como técnica preparatoria inicial, por ejemplo, para romper el cálculo que de otra manera no cabría por el ureteroscopio, pero en general debería evitarse su uso.



La disponibilidad de instrumentos miniaturizados (mini-NLPC, ultra-mini-NLPC or micro-NLPC) ha permitido incrementar de forma significativa el uso de técnicas endoscópicas en niños/as y adolescentes. Y no solo la NLPC, sino también la URS ha demostrado ser relativamente segura y efectiva en pacientes pediátricos. Aparte de los dispositivos semirrígidos para la URS, también está aumentado el uso, en centros especializados, de ureterorenoscopios flexibles para las técnicas endoscópicas de extracción de cálculos y para RIRS, con una alta tasa de éxito y una tasa aceptable de complicaciones. Hoy en día, son raras las indicaciones para procedimientos a cirugía abierta, como por ejemplo cuando hay que realizar simultáneamente la extracción del cálculo y reparar la anomalía anatómica que lo ha causado, especialmente en infantes con anomalías complejas. La cirugía abierta también puede ser necesaria en casos de limitaciones ortopédicas debido a malformaciones graves.

### 4.3. Diálisis

Ninguna forma de terapia de reemplazo renal permite una eliminación suficiente de oxalato. Esto significa que el valor de oxalato en la sangre aumenta de forma progresiva y continua, resultando en un aumento constante de la saturación de la sangre por oxalato cálcico y una sobresaturación de la sangre por los depósitos de cristales de CaOx en todos los tejidos. Tanto en adultos como en niños, la eliminación (aclaramiento) del ácido oxálico es mejor con la hemodiálisis (HD) en comparación con la diálisis peritoneal (DP), con una superficie corporal de  $\sim 115 \text{ ml/min} \times 1,73 \text{ m}^2$  a través de la HD, comparado con los  $\sim 5\text{-}8 \text{ ml/min}$  para la DP. En adultos, los valores de aclaramiento para la diálisis peritoneal son inferiores de un 50 % comparado con los niños ( $4,0 \pm 0,5 \text{ ml/min}$ ). El mayor aclaramiento en los niños se explica por la mayor superficie peritoneal en comparación con la superficie corporal.

La tasa semanal de eliminación de ácido oxálico es igual en ambos métodos de diálisis (terapia estándar 3 x 5 h de hemodiálisis y diálisis peritoneal ambulatoria con solución de glucosa al 2,3 %, cantidad de llenado de 40 ml/kg y 4 cambios de bolsa diarios). En pacientes que sufren HOP I y reciben tratamiento con diálisis, se eliminan alrededor de 6-9 mol de oxalato semanalmente. Por lo tanto, la tasa semanal de eliminación de ambas terapias de reemplazo renal está claramente por debajo de la producción endógena de oxalato de aproximadamente 4-7 mmol por día. En los pacientes que sufren de HOP II, parece haber una mejor tasa de eliminación de ácido oxálico, la tasa media de eliminación es de 1,1 mol oxalato/24 h (0,8 mol/24 h para el ácido L-glicérico) en la diálisis peritoneal ambulatoria, en comparación con sólo 0,3 mol oxalato/24 h en los pacientes (adultos) que sufren de HOP I. Para la preparación quirúrgica de pacientes que van a ser trasplantados (ver abajo), el oxalato debe eliminarse del cuerpo en la medida de lo posible para mantener la carga sistémica de oxalato lo más baja posible. Por este motivo, la frecuencia de hemodiálisis puede aumentarse a 6 x 3-4 h/semana o más para eliminar, tanto como sea posible, el ácido oxálico del organismo antes del trasplante. Es posible prevenir que el nivel de oxalato en plasma aumente excesivamente con una combinación de métodos de diálisis. Sin embargo, sólo una pequeña cantidad de oxalato es eliminada, siendo insuficiente, por lo que cada vez más oxalato se deposita en los tejidos del cuerpo.

**Por este motivo, el momento de inicio de la diálisis debería ser relativamente corto previo al trasplante.**

### 4.4. Trasplante

El trasplante hepático cura el defecto enzimático en la HOP I, por lo que serían posibles procedimientos como el trasplante combinado o secuencial de hígado y riñón, y el trasplante preventivo de hígado aislado. El trasplante combinado de hígado y riñón es el método de elección, especialmente en pacientes con insuficiencia renal y en aquéllos que no responden al tratamiento con vitamina B<sub>6</sub> y sin oxalosis sistémica. El trasplante preventivo de hígado aislado podría ser una opción en pacientes con un deterioro rápido de la función renal, pero decidir cuál es el momento adecuado para llevarlo a cabo es complicado, y el trasplante secuencial de riñón puede ser necesario finalmente. En pacientes con oxalosis infantil se debe considerar el trasplante secuencial de hígado y riñón, basándose no solo en motivos anatómicos (como el tamaño del paciente, vasos sanguíneos inadecuados para anastomosis) sino también en la gravedad de la oxalosis sistémica, para evitar una recurrencia precoz de la oxalosis en el riñón trasplantado. El trasplante aislado de riñón puede considerarse en pacientes añosos con un debut tardío de la insuficiencia renal y/o con genotipo sensible a la vitamina B<sub>6</sub>. Recientemente se ha demostrado que este procedimiento es equivalente al trasplante combinado en términos de resultados a largo plazo. Por tanto, es necesario tomar decisiones personalizadas en cuanto al trasplante, aún más ahora que existen nuevas opciones farmacológicas.

En la HOP II, el trasplante de riñón aislado es el método de trasplante de elección. Aunque el seguimiento actual de un pequeño grupo de pacientes HOP II trasplantados es bueno, se ha descrito que en aquéllos que tienen disfunción del injerto relacionado con el oxalato o un seguimiento problemático del mismo, pueden necesitar un trasplante hepático en un segundo tiempo. En pacientes con HOP III no hay datos disponibles actualmente acerca del procedimiento más adecuado para éstos.

**El trasplante en un paciente con hiperoxaluria primaria debe realizarse únicamente en centro verdaderamente especializados en la enfermedad.**

### 4.5. Conclusión

La excreción urinaria de oxalato debe ser analizada en cada paciente que presente cálculos renales o riñones calcificados. Si se objetiva hiperoxaluria, se debe continuar con el análisis de otros parámetros relacionados con la vía del glioxilato para distinguir entre hiperoxaluria primaria y secundaria, así como determinar el tipo específico de hiperoxaluria primaria. Un diagnóstico a tiempo de un paciente que sufre hiperoxaluria primaria puede prevenir, a día de hoy, un curso clínico problemático.

¡Mantén en mente el diagnóstico de todos los pacientes con cálculos renales (recurrentes) de oxalato cálcico o con nefrocalcinosis grave!

**¡Es obligatorio hacer un diagnóstico precoz de la hiperoxaluria primaria!**

### 4.6. Grupos de apoyo y centros

Hasta ahora, se han instituido grupos de apoyo bien organizados en Europa ([www.ph-europe.net](http://www.ph-europe.net)), pero también localmente en Alemania ([www.PH-Selbsthilfe.org](http://www.PH-Selbsthilfe.org)), en los Países Bajos, en España ([www.aphes.es](http://www.aphes.es)) y en Estados Unidos ([www.ohf.org](http://www.ohf.org)). Todas estas páginas web contienen información adecuada en el idioma específico de cada país, así como en seis idiomas diferentes en PH-Europe.



En Europa, un grupo de científicos se ha unido en el Consorcio Europeo de Hiperoxaluria llamado OxalEurope ([www.oxalEurope.com](http://www.oxalEurope.com)). Aparte de la base de datos europea de pacientes, la mayor a nivel mundial, también llevan a cabo proyectos de investigación colaborativos.

O | X | A | L | E | U | R | O | P | E

En los EE.UU., sobre todo el Centro de Hiperoxaluria del Consorcio de Cálculos Renales Raros es digno de mención (<http://www.mayoclinic.org/nephrology-rst/hyperoxaluriacenter.html>). También tienen una base de datos de pacientes, que se organiza conjuntamente con la OHF.

# Glosario

## **Absorción de oxalato intestinal**

Absorción de oxalato en el intestino.

## **Aclaramiento**

Eliminación de una sustancia a través de los riñones o a través de una máquina de diálisis.

## **Alcalosis**

Valores de pH elevados en sangre y orina

## **Autosómico recesivo**

Los cromosomas del pacientes que han sido heredados tanto desde la madre como del padre deben contener el mismo cambio en un gen específico para estar afectado.

## **Biopsia hepática**

Extracción de tejido del hígado para obtener material (análisis microscópico, análisis de defectos enzimáticos).

## **Colonización**

Población.

## **Compuesto heterocigoto**

Dos mutaciones diferentes en ambos cromosomas.

## **Cromosomas**

Estructuras que contienen genes, y por tanto, la información genética.

## **Diálisis**

Terapia de reemplazamiento renal.

## **Enzima**

Una proteína que cataliza una reacción química.

## **Fenotipo**

Progresión de una enfermedad/apariencia.

## **Gen**

Información genética en un cromosoma.

## **Genotipo**

Ciertas mutaciones en un gen que determinan una enfermedad.

## **Hematuria**

Sangre en la orina.

## **Hemodiálisis**

Diálisis.

## **Heterocigoto**

Sólo una mutación en un cromosoma.

## **Homocigoto**

Una misma mutación en ambos cromosomas.

## **Hiperoxaluria**

Excreción alta de oxalato en la orina.

## **LEOC**

Abreviación de litotripsia extracorpórea por ondas de choque = romper los cálculos con ondas de ultrasonido desde el exterior.

## **Muestreo de vellosidades coriónicas**

Extracción de células de la cavidad membranal.

## **Nefrocalcinosis**

Calcificación de los riñones, es decir, depósito de cristales de oxalato cálcico en el tejido renal.

## **Peroxisoma/mitocondria**

Compartimentos individuales de la célula hepática.

## **Polimorfismos**

Ocurrencia de una variante génica en una población determinada.

## **Polimorfismos y microsatélites**

Parámetros útiles para el análisis de mutaciones en determinados genes.

## **Prenatal**

Antes del nacimiento.

## **Profilaxis**

Tratamiento (particularmente complementando a los chequeos de seguimiento y a las terapias).

## **Oxalosis sistémica**

Depósitos de oxalato en todos los tejidos del cuerpo.

## **Trasplante de hepatocitos**

Transfusión de células hepáticas a través de la vena hepática.

## **Urolitiasis**

Enfermedad de cálculos renales.